

# Alternativas para acelerar a colagem dos acessórios inferiores em casos com sobremordida profunda

Marcos Janson\*, Gustavo Pithon\*\*

## RESUMO

A sobremordida profunda provoca o atraso na colagem dos acessórios ortodônticos ou, então, a necessidade de colá-los muito para cervical, provocando a mudança nos torques de aparelhos pré-ajustados e inflamações gengivais mais frequentes. Com o intuito de agilizar a colagem no arco inferior, o levantamento da mordida por meio de batentes anteriores ou posterior-

res possibilita ao ortodontista trabalhar imediatamente no arco inferior, corrigindo mais rapidamente a curva de Spee e partindo para outras etapas do tratamento. Este artigo tem por finalidade apresentar as diversas formas de levantamento de mordida e propor um novo dispositivo de confecção clínica, para tornar o processo mais fácil e de baixo custo.

**PALAVRAS-CHAVE:** Sobremordida profunda. Colagem dos acessórios. Levantamento de mordida. Eficiência clínica.

\* Especialista e mestre em Ortodontia pela FOB-USP-Bauru. Professor dos Cursos de Especialização em Ortodontia da ABCD - Bahia - Salvador e UNIC - Cuiabá.

\*\* Ortodontista ABCD - Bahia - Salvador.

## INTRODUÇÃO

A sobremordida profunda está relacionada com vários tipos de más oclusões e, devido ao trespasse vertical dos dentes superiores em relação aos inferiores, não há espaço para a colagem dos acessórios ortodônticos. Este inconveniente atrasa o tratamento (pela inviabilidade de se trabalhar no arco inferior) ou, na melhor das hipóteses, força a colagem dos acessórios mais para cervical, alterando os torques nos aparelhos pré-ajustados e causando problemas gengivais – devido à dificuldade de higienização. Para agilizar a colagem dos acessórios em suas posições normais o mais breve possível, é proposto o levantamento da mordida posterior ou anterior por meio de recursos descritos no texto.

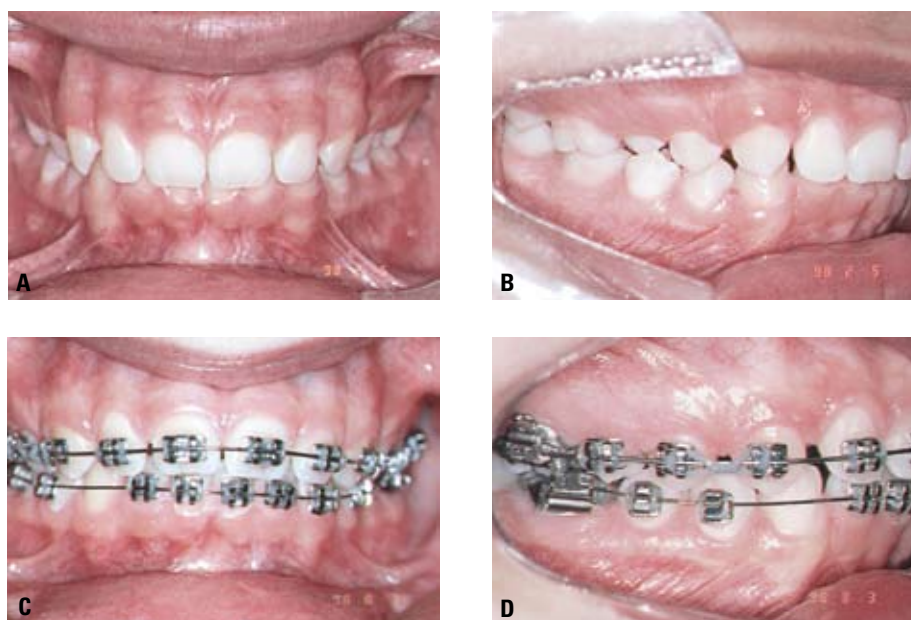
## REVISÃO DA LITERATURA

O conceito de oclusão ideal leva em consideração o relacionamento ântero-posterior, transversal e vertical dos dentes. No relacionamento vertical, considera-se normal os dentes superiores anteriores sobreporem os inferiores de 2 a 3mm<sup>25</sup>. Um trespasse maior do que o normal na região anterior e/ou posterior é denominado sobremordida profunda e está relacionado a: extrusão ou angulação dos incisivos<sup>9,11,24,25,29</sup>; *overjet* excessivo<sup>12</sup>; posição dos caninos<sup>5</sup>; altura das cúspides dos molares<sup>11</sup>; altura do ramo mandibular<sup>11</sup>; erupção insuficiente dos dentes posteriores de um arco ou de ambos<sup>1,9,11,24,25,29</sup>; perdas dentárias posteriores<sup>11</sup>; oclusão em mordida cruzada vestibular de todos os dentes posteriores da maxila<sup>29</sup>; diastemas superiores;

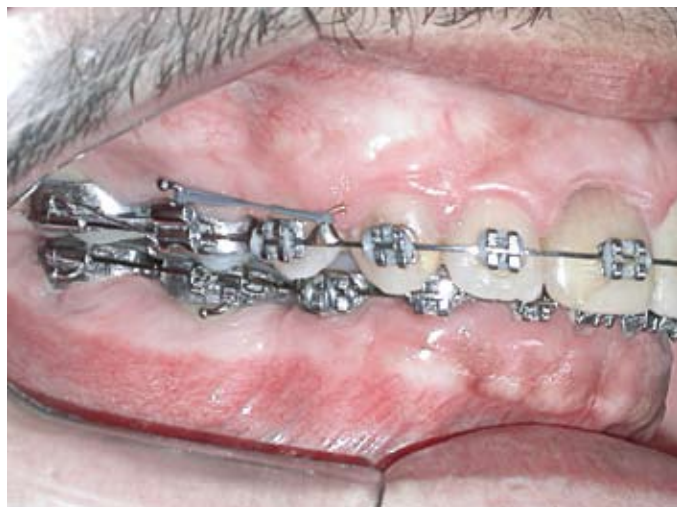apinhamentos inferiores e qualquer outra alteração dimensional que cause uma diminuição proporcional no tamanho do arco inferior em relação ao superior<sup>11</sup>.

Como característica clínica, é comum se observar a presença de curva de Spee acentuada no arco inferior ou reversa no arco superior, como na Classe II divisão 2, e dentes inferiores cobertos pelos superiores. Nos casos de pacientes com padrão horizontal acentuado, devido às coroas serem mais curtas, a sobremordida pode envolver todos os dentes do arco. Assim sendo, tem-se observado um prejuízo no tempo do tratamento ortodôntico, uma vez que a sobremordida, freqüentemente, impede inicialmente a instalação dos acessórios ortodônticos no arco inferior ou promove um aumento expressivo na incidência do descolamento destes<sup>17</sup>.

Para agilizar a colagem dos braquetes inferiores, muitas vezes, recorre-se à acentuação do arco superior, mesmo que esta seja desnecessária ao tratamento, com o intuito de liberar os dentes inferiores<sup>21,27</sup> (Fig. 1). No entanto, quando se trata de má oclusão de  $1/2$  Classe II, com os caninos ocluindo em topo, permanece a dificuldade de colá-los, sendo recomendada a bandagem dos caninos<sup>17</sup> (Fig. 2) ou o posicionamento do braquete o mais cervical possível para viabilizar a mecânica. Estando os braquetes muito para cervical, os torques no aparelho pré-ajustado se modificam, causando maior lingualização dos dentes<sup>2,6,21</sup> e também aumentando as chances de hiperplasia gengival, devido à dificuldade de higienização.



**FIGURA 1 - A, B)** Vista frontal e lateral de caso moderado de Classe II, apresentando sobremordida profunda. **C, D)** Vista frontal e lateral, onde nota-se a acentuação do arco superior, exclusivamente para dar espaço à colagem dos acessórios no arco inferior.



**FIGURA 2** - Vista lateral de um caso de extrema sobremordida, onde os pré-molares e caninos inferiores direitos necessitaram ser bandados para permitir a movimentação inferior.

A escolha do recurso adequado para levantamento da mordida anterior ou posterior está relacionada a um conhecimento do relacionamento primário da sobremordida profunda com as proporções verticais da face<sup>25</sup> e da definição das estruturas anatômicas que estariam associadas à variação da magnitude desta má oclusão. Após essa identificação, o ortodontista poderá instituir, dentre os recursos existentes (que são mutuamente exclusivos), o tratamento adequado<sup>26</sup>. O presente artigo tem como objetivo apresentar os artifícios mecânicos existentes na literatura e ilustrar as alternativas utilizadas pelos autores, na clínica diária, para possibilitar a colagem dos acessórios ortodônticos no arco inferior, assim como apresentar uma alternativa simples, eficiente e de baixo custo para os casos onde é possível a extrusão dos dentes posteriores.

## TRATAMENTO

Duas alternativas são possíveis para facilitar a instalação dos acessórios no arco inferior de pacientes com sobremordida profunda. A primeira, utilizada na mecânica de intrusão dos dentes ântero-inferiores, baseia-se na instalação de um batente de resina nos dentes posteriores, promovendo a abertura da mordida em sua região anterior<sup>17,20</sup>. Na segunda, é instalado um batente na região anterior, que desoclui os molares e pré-molares, realizando a correção da curva de Spee às custas da extrusão dos dentes posteriores<sup>9,16,20,26</sup>. Os casos onde a sobremordida profunda é proveniente apenas de uma extrusão excessiva dos incisivos superiores não serão abordados neste artigo, uma vez que o tratamento adequado, geralmente, resume-se ao alinhamento, nivelamento e correção das inclinações dos dentes ântero-superiores<sup>7,21</sup>.

## MECÂNICA DE INTRUSÃO DOS DENTES ANTERIORES

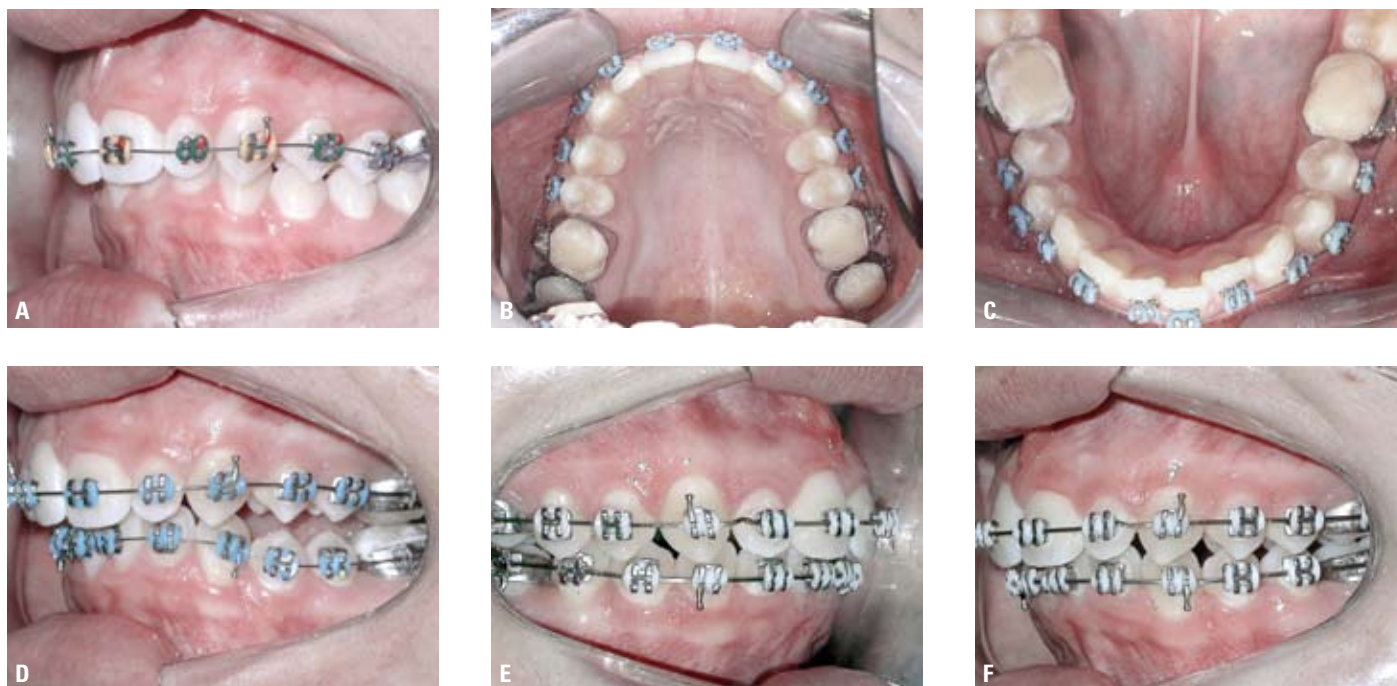
Esta opção de tratamento é indicada para pacientes que apresentam padrão de crescimento vertical e que, por razões de estética facial, seriam prejudicados pelo aumento da altura facial ântero-inferior (AFAI) ao final do tratamento<sup>1</sup>. Entre as mecânicas utilizadas tem-se: o arco base de Ricketts<sup>22</sup>; arco base de intrusão (técnica segmentada)<sup>27</sup>; arco de intrusão dos incisivos (sobrearco)<sup>1</sup>; mecânica segmentada de Burstone<sup>22</sup>; arco superior e inferior com, respectivamente, acentuação e reversão da curva de Spee<sup>17</sup> e a colagem dos acessórios nos dentes anteriores superiores e inferiores mais para incisal<sup>3,6,21</sup>. Todas essas mecânicas poderão ser utilizadas, uma vez que existam possibilidades de colagem dos acessórios no arco inferior. Não ocorrendo essa possibilidade, pode-se optar pelo levantamento oclusal nos dentes posteriores, com a instalação de coroas de aço nos segundos molares decíduos<sup>20</sup> ou com a colagem de resina na superfície oclusal dos dentes posteriores (Fig. 3), e proceder com a correção da curva de Spee, uma vez que os braquetes, já colados, permitem o nivelamento da curva, independentemente da técnica.

## MECÂNICA DE EXTRUSÃO DOS DENTES POSTERIORES

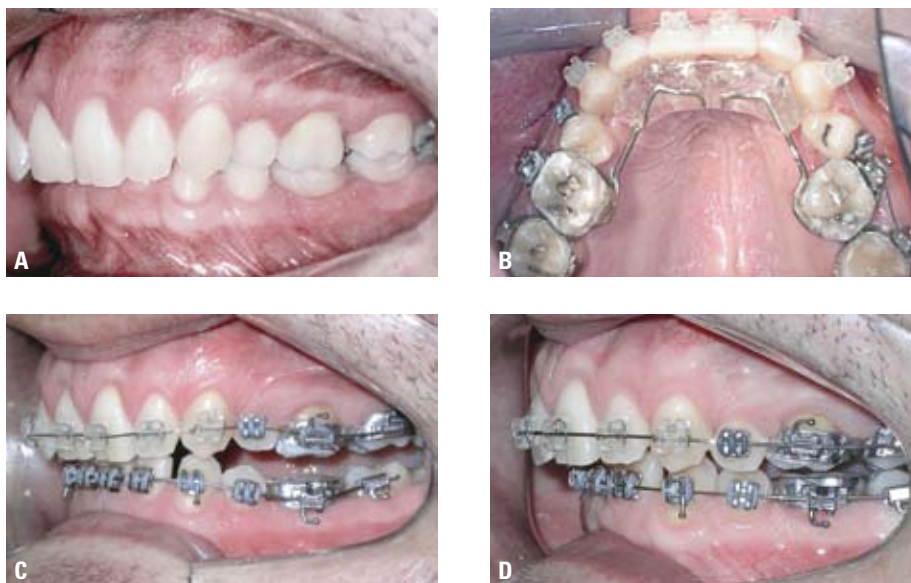
A utilização de um batente na região anterior, que permita a oclusão apenas dos incisivos inferiores e forneça espaço entre os dentes posteriores, favorece a extrusão dos molares e pré-molares<sup>9</sup>, nivelando a curva de Spee e tratando a sobremordida profunda<sup>17</sup>. Esta opção de tratamento é indicada, principalmente, para pacientes que apresentam um padrão de crescimento horizontal ou equilibrado, onde um aumento da altura facial ântero-inferior (AFAI), ao final do tratamento, não comprometerá a estética facial.

Muitos são os artifícios desenvolvidos para a correção da curva de Spee, e conseqüente tratamento da sobremordida, quando intenciona-se extruir os dentes posteriores, tais como: o aparelho de Herbst<sup>13</sup>; o plano de mordida anterior fixo<sup>15,16</sup>; o plano de mordida anterior removível<sup>28</sup> e a técnica lingual incorporando plano de mordida nos braquetes<sup>10</sup>.

O sucesso do tratamento com a utilização dos aparelhos removíveis de acrílico com batente anterior depende da cooperação integral do paciente<sup>9,16</sup>. Ainda, este, quando mal ajustado, pode traumatizar a mucosa e, também, induzir o surgimento de candidíase, se a higiene bucal for deficiente<sup>16</sup>. Diante dessas questões sugere-se, para os casos onde há grande trespasse horizontal, a utilização de um plano de mordida fixo, que pode ser confeccionado interligando as bandas dos molares superiores a uma superfície acrílica plana na região anterior, como uma adaptação ao botão de Nance (Fig. 4) ou, nos casos de trespasse horizontal pequeno, o uso de batentes pré-fabricados para a instalação na face lingual dos incisivos superiores, entre eles o Bite Turbo (Ormco)<sup>9,20</sup> e Bite-Ramps<sup>8</sup> (GAC).



**FIGURA 3 - A)** Impossibilidade de colagem dos acessórios inferiores devido à sobremordida. **B, C)** Presença de resina na superfície oclusal dos 1<sup>os</sup> molares superiores e inferiores, para desocclusão anterior. **D)** Instalação dos acessórios do arco inferior colados pós-desocclusão anterior. **E, F)** Fotos laterais seis meses após, quando foi removida a resina dos dentes posteriores. Nota-se que já há oclusão nos dentes posteriores e os braquetes inferiores não contam os dentes superiores.



**FIGURA 4 - A)** Presença de sobremordida profunda; **B)** instalação do plano de mordida fixo; **C)** montagem do aparelho inferior; **D)** remoção do plano de mordida após 4 meses, quando os dentes posteriores estabeleceram contato.

Considerando a praticidade, os custos e o conforto oferecidos ao paciente, os autores apresentam mais uma alternativa de batentes fixos a serem instalados na região anterior, que pode ser confeccionada pelo próprio profissional ou seus auxiliares, denominada JANPI.

### CONFEÇÃO DO JANPI

Dobrando-se uma fração da placa de cera 7, cria-se um rolete, que será dividido com o auxílio da espátula lecron em seis pedaços uniformes (Fig. 5).

Esculpe-se cada um dos pedaços em formato piramidal, com um dos ângulos em 90°, de forma a criar três pares de tamanhos diferentes (pequeno, médio e grande). Para os tamanhos médio e grande deve-se seccionar uma das arestas ângulo diferente a 90° para prevenir, quando instalado na cavidade bucal, o contato com o tecido gengival palatino (Fig. 6).

Realiza-se a escultura da peça promovendo um arredonda-

mento das arestas e criando uma convexidade na superfície que estará em contato com a face lingual dos incisivos centrais superiores, proporcionando uma correta adaptação da mesma ao dente relacionado (Fig. 7). Deve-se estar atento para que a superfície plana que entrará em contato com os incisivos inferiores esteja em uma posição perpendicular aos incisivos inferiores. Com o auxílio de um instrumento perfuro-cortante realiza-se pequenas e numerosas retenções ao longo de toda superfície convexa da peça, com o objetivo de favorecer maior adesão aos incisivos (Fig. 8).

Feito isso, é confeccionado um molde em silicone pesada que servirá como matriz para a produção dos batentes (JANPI). Com o molde em mãos e utilizando resina acrílica transparente (pó-líquido), preenche-se o espaço negativo presente (Fig. 9). Após aguardar o tempo de polimerização da resina, remove-se o JANPI e realiza-se o acabamento. É importante lembrar que o polimento não deverá ser dado na superfície retentiva do mesmo (Fig. 10).




FIGURA 5 - A) Rolete de cera 7; B) divisão do rolete; C) pedaços do rolete já dividido.


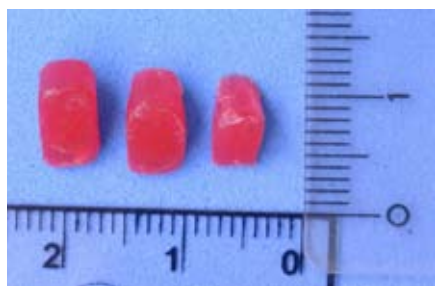
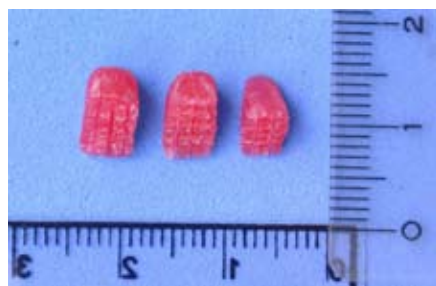



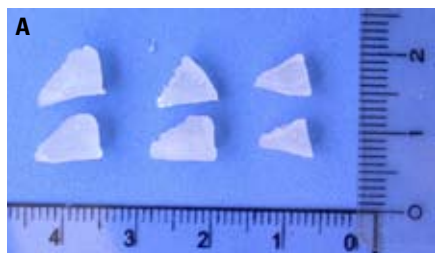
FIGURA 6 - A) Peça em formato piramidal, com um dos ângulos em 90°; B) Três tamanhos (pequeno, médio e grande), com corte em uma das arestas para evitar irritação da mucosa palatina.




**FIGURA 7** - Arredondamento dos ângulos, removendo áreas pontiagudas.



**FIGURA 8** - Retenção da área que ficará em contato com a superfície lingual do incisivo superior.



**FIGURA 9** - **A)** Confeção do molde em silicona pesada; **B)** molde pronto para a confecção do JANPI.



**FIGURA 10** - JANPI de três tamanhos, após o acabamento.

## CASO CLÍNICO

O paciente E. A., do gênero masculino, 28 anos de idade, procurou tratamento com queixa relacionada ao apinhamento dos incisivos inferiores e com o desgaste excessivo dos mesmos. Na análise facial, observou-se uma face simétrica, com os terços médio e inferior harmoniosos, um perfil levemente convexo, com aparente equilíbrio ântero-posterior entre maxila e mandíbula (Fig. 11).

Ao exame intrabucal (Fig. 12), o paciente apresentava relação ântero-posterior de Classe II com apinhamento dos incisivos e sobremordida profunda, que impossibilitava a colagem dos braquetes no arco inferior.

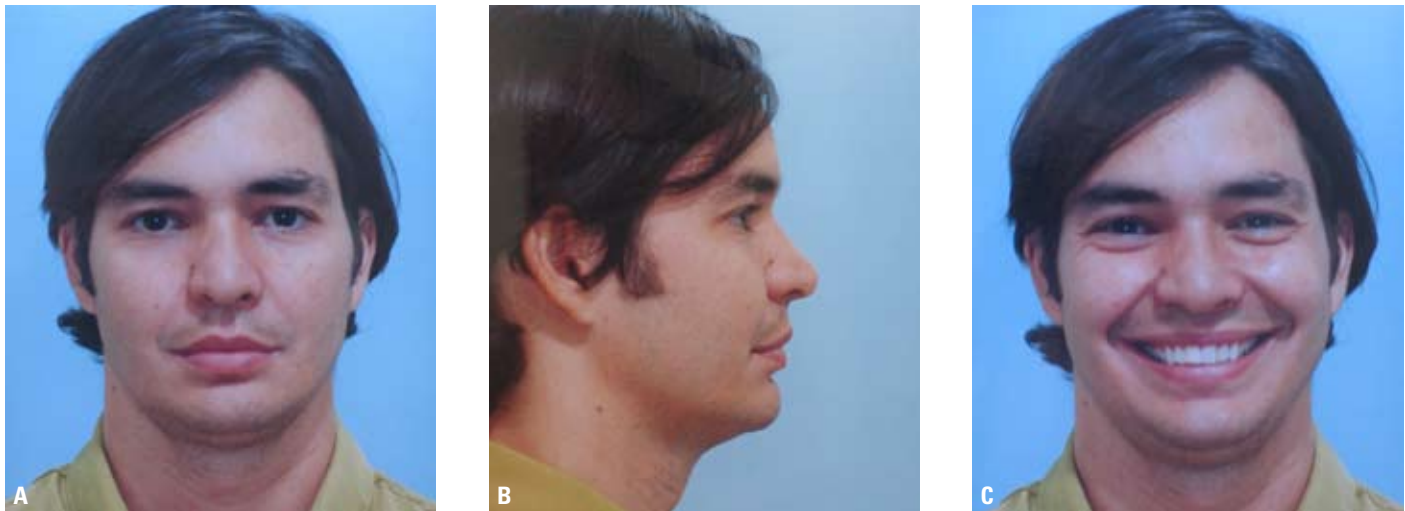Por meio da análise cefalométrica da telerradiografia lateral, foram obtidos valores que determinaram um padrão de crescimento equilibrado (S.N-Go.Gn; FMA) e equilíbrio entre bases apicais (ANB). Foi mensurada a quantidade de sobremordida, traçando-se uma linha à frente dos incisivos, perpendicular ao plano palatino (PP)<sup>4,19</sup>. Os pontos incisais foram projetados perpendicularmente a esta linha, determinando-se o trespasse pela distância encontrada entre eles<sup>18</sup> (Fig. 13) (Tab. 1).

A análise de modelo determinou uma curva de Spee de 4mm e uma sobremordida de 4,35mm. Esse último valor foi obtido pela distância medida em mm, no sentido vertical, da borda do incisivo central inferior esquerdo até o nível, demarcado com o auxílio de

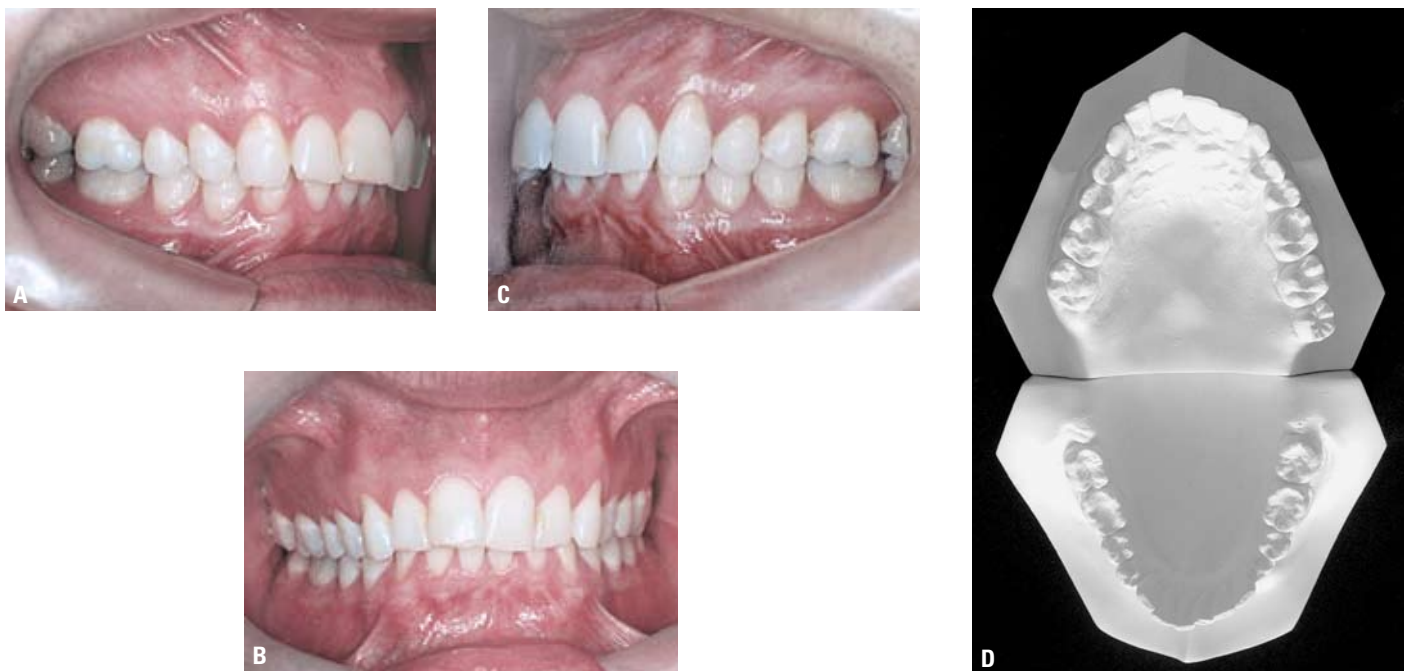
um esquadro, da borda do incisivo central superior do mesmo lado, quando os modelos estavam em oclusão<sup>23</sup>.

O primeiro procedimento ortodôntico foi a instalação do aparelho fixo com prescrição Roth 0,022" x 0,030" no arco superior. Posteriormente, escolheu-se entre os tamanhos dos JANPIs confeccionados o que melhor supriu as necessidades e realizou-se o isolamento relativo e ataque ácido na superfície lingual dos incisivos superiores (Fig. 14). A instalação do batente apenas nos incisivos centrais se dá pela ampla superfície desses dentes, que permitem oclusão com os quatro incisivos inferiores<sup>9</sup>. Após lavagem e secagem do local, adaptou-se o JANPI ao incisivo central com resina fotopolimerizável (Fig. 15). Foi solicitado ao paciente que oclusse lentamente e definiu-se, pela desocclusão dos dentes posteriores e caninos, a altura ideal do anteparo. Só então, depois de removido o excesso de resina das laterais, é que foi realizada a fotopolimerização. O segundo JANPI foi instalado, guiando-se pela oclusão no batente já polimerizado (Fig. 16).

Os JANPIs são confeccionados em resina autopolimerizável incolor, permitindo uma melhor penetração da luz halógena aos materiais fotoativáveis<sup>14</sup>. Concluída a instalação (Fig. 17), os contatos oclusais são checados, para distribuir os contatos uniformemente na região anterior (Fig. 18). Os batentes devem ser colocados no mesmo nível, permitindo uma distribuição uniforme



**FIGURA 11 - A)** Frontal; **B)** lateral; **C)** sorrindo.



**FIGURA 12 - A)** Vista lateral direita; **B)** frontal; **C)** lateral esquerda do paciente, apresentando relação de Classe II, divisão 1, e marcante sobremordida, principalmente nos caninos. **D)** Modelo do arco inferior demonstrando o apinhamento dos incisivos inferiores.

da carga oclusal, impedindo a extrusão de algum dos incisivos inferiores, caso não sejam colados os acessórios inferiores na mesma seção<sup>9</sup>.

A partir desse momento, pôde-se instalar o aparelho no arco inferior e iniciar o processo de alinhamento e nivelamento da curva

de Spee (Fig. 19).

Após 4 meses de tratamento, com os contatos posteriores estabelecidos (Fig. 20), os batentes foram removidos com alicate para remoção de braquetes e com brocas diamantadas, realizando-se posteriormente o polimento do esmalte

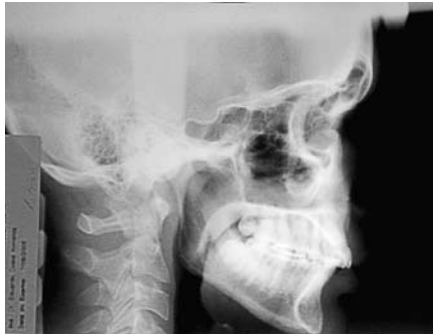

FIGURA 13 - Telerradiografia lateral.

TABELA 1 - Valores cefalométricos.

medidas	valores	valores (normal)
S.N-Go.Gn	33°	32°
ENA-Me (AFAI)	63mm	61- 63mm
FMA	24°	25°
ANB	1°	2°
Sobremordida	5mm	2 a 3mm

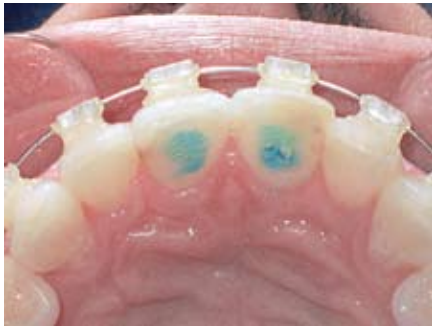

FIGURA 14 - Ataque ácido na superfície lingual dos incisivos centrais superiores.

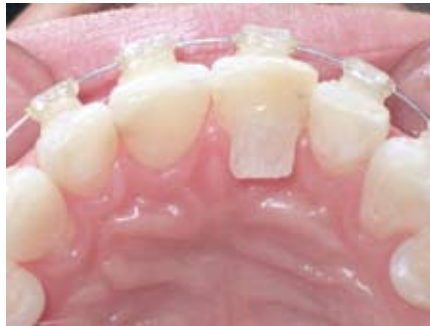

FIGURA 15 - Adaptação do JANPI com resina fotopolimerizável.

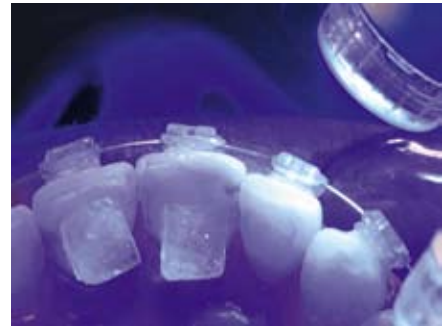

FIGURA 16 - Polimerização do segundo JANPI.

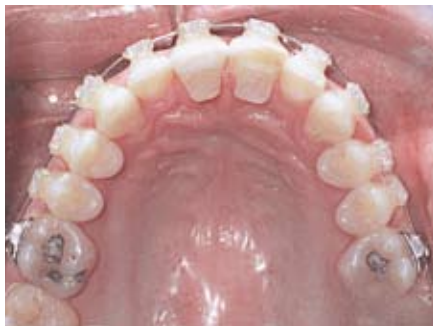

FIGURA 17 - Vista oclusal dos JANPIs em posição.

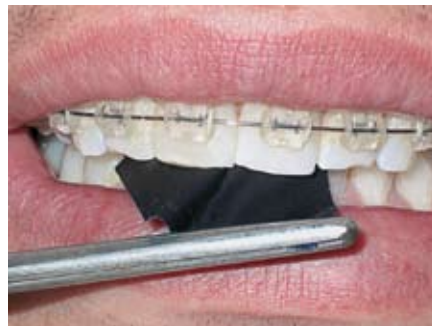

FIGURA 18 - Checagem dos contatos para verificar o toque simultâneo e permitir maior conforto ao paciente.

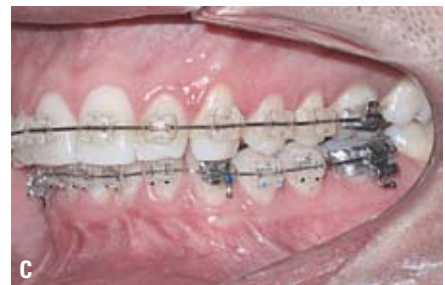
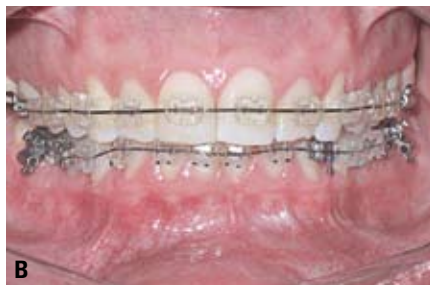
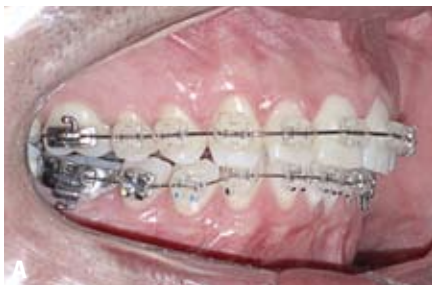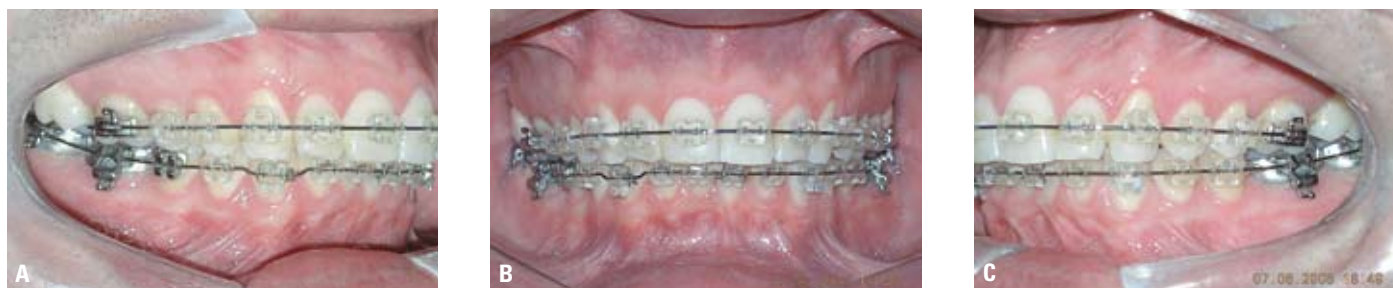FIGURA 19 - A) lateral direita; B) Vista frontal e C) lateral esquerda do aparelho inferior imediatamente instalado.



**FIGURA 20** - Remoção dos JANPIs após 4 meses, quando os dentes posteriores estabeleceram contato. **A)** lateral direita; **B)** Vista frontal e **C)** esquerda.

### CONCLUSÕES

O levantamento temporário da mordida na região anterior ou posterior com dispositivos fixos, quando bem indicados, auxilia na terapêutica ortodôntica: interferindo positivamente na eficiência do tratamento, favorecendo a instalação precoce dos braquetes no arco inferior; promovendo a redução das visitas de emergência causadas pelo deslocamento desses; eliminando a necessidade de cooperação do paciente e tornando mais rápida

a correção da curva de Spee. O novo dispositivo apresentado (JANPI) tem uma relação custo/benefício vantajosa, apresenta fácil confecção e instalação e possibilita ajustes por desgaste ou por acréscimo de resina diretamente na cavidade bucal, diminuindo o tempo de cadeira. O dispositivo mencionado no texto já foi utilizado em mais de 10 pacientes, sem ocorrências de fraturas e desconforto demais que promovesse a interrupção da terapia.

## Alternatives to optimize bonding in the lower arch in deep bite cases

### Abstract

The deep bite cases presents difficulties to bond the lower brackets or the necessity to put them in a lower position, near to cervical, that could cause changes in torques of pre-adjusted appliances and gingival inflammation. To optimize bonding in the lower arch, opening the bite trough bite plates on the anterior or posterior region

allow the orthodontist to work soon in the lower arch, correcting the curve of Spee and going to other phases of the treatment. This paper aims to present different approaches to open the bite and proposes a new device that is made immediately on the office, with low cost and easy fabrication.

**KEYWORDS:** Deep bite. Bonding. Bite opening. Clinical efficiency.

## REFERÊNCIAS

- ALMEIDA, M. R. O uso do sobrearco na correção da sobremordida profunda. **Rev. Clín. Ortopodon. Dental Press**, Maringá, v. 3, n. 1, p. 15-31, 2004.
- BALUT, N. Variations in bracket placement in the preadjusted orthodontic appliance. **Am. J. Orthod. Dentofacial Orthop.**, St. Louis, v. 102, p. 62-67, 1992.
- BENNETT, J. C.; McLAUGHLIN, R. P. **O tratamento ortodôntico da dentição com o aparelho pré-ajustado**. São Paulo: Artes Médicas, 1988.
- BERGERSEN, E. O. A longitudinal study of anterior vertical overbite from eight to twenty years of age. **Angle Orthod.**, Appleton, v. 58, p. 237-256, 1988.
- BJÖRK, A. Variability and age changes in overjet and overbite. **Am. J. Orthod.**, St. Louis, v. 39, p. 779-801, 1953.
- CREEKMORE, T. D.; KUNIK, R. L. Straight wire; the next generation. **Am. J. Orthod. Dentofacial Orthop.**, St. Louis, v. 104, p. 8-20, 1993.
- DELLINGER, L. E. A scientific assessment of the straight wire appliance. **Am. J. Orthod.**, St. Louis, v. 73, p. 290-299, 1978.
- DENTSPLY. **The science of innovation: the art of patient care**. [S.l., s.n., 19--]. GAC Catalogo. p. 24.
- EPSTEIN, M. B.; TRAN, Q. Establishing the posterior occlusal level with a built-in biteplate. **Clinical Impressions**, v. 8, p. 14-17, 1999.
- FILLION, D. Orthodontie linguale de l'adulte et traitements multidisciplinaires. **Cah. Prothese**, Paris, p. 83-95, 1999.
- FLEMING, H. B. An investigation of the vertical overbite during the eruption of the permanent dentition. **Angle Orthod.**, Appleton, v. 31, p. 53-62, 1961.
- GOLDSTEIN, M. S.; STANTON, F. L. Various types of occlusion and amounts of overbite in normal and abnormal occlusion between two and twelve years. **Int. J. Orthod. Oral Surg.**, [s. l.], v. 22, p. 549-569, 1936.
- HAEGGLUND, P.; SEGERDAL, S. The Swedish-Style Integrated HERBST Appliance. **J. Clin. Orthod.**, Boulder, v. 31, p. 378-390, 1997.
- HAMMESFAHR, P. D. Light-curing technology: past, present and future. **Compend. Contin. Educ. Dent.**, Lawrenceville, v. 23, p. 18-24, 2002.
- HELLSING, E.; HELLSING, G.; ELIASSON, S. Effect of fixed anterior biteplane therapy - a radiographic study. **Am. J. Orthod. Dentofacial Orthop.**, St. Louis, v. 110, p. 61-68, 1996.
- JACKSON, S.; SANDLER, P. J. Planos de mordida fixos para tratamento de mordida profunda. **Rev. Dental Press Ortopodon. Ortop. Facial**, Maringá, v. 1, n. 1, p. 60-61, 1996.
- JANSON, G.; VASCONCELOS, M. H.; BOMBONATTI, R.; FREITAS, M. R. D.; HENRIQUES, J. F. C. Considerações clínicas sobre o posicionamento vertical dos acessórios. **Rev. Dental Press Ortopodon. Ortop. Facial**, Maringá, v. 5, n. 3, p. 45-51, 2000.
- KAWAUCHI, M. Y.; PINZAN, A.; MARTINS, D. R.; HENRIQUES, J. F. C.; FREITAS, M. R. D.; JANSON, G. D. R. P. et al. Avaliação da recidiva da sobremordida profunda: estudo longitudinal cefalométrico e de modelos. **Rev. Dental Press Ortopodon. Ortop. Facial**, Maringá, v. 5, n. 3, p. 14-28, 2000.
- MAGILL, J. M. Changes in the anterior overbite relationship following orthodontic treatment in extraction cases. **Am. J. Orthod.**, St. Louis, v. 46, p. 755-788, 1960.
- MAYES, H. J. Bite turbos. **Clinical Impressions**, v. 6, p. 15-17, 1997.
- McLAUGHLIN, R. P.; BENNETT, J. C. Bracket placement with the preadjusted appliance. **J. Clin. Orthod.**, Boulder, v. 29, p. 302-311, 1995.
- MELSEN, B.; AGERBAEK, N.; MARKENSTAM, G. Intrusion of incisors in adult patients with marginal bone loss. **Am. J. Orthod. Dentofacial Orthop.**, St. Louis, v. 96, p. 232-241, 1989.
- PINZAN, A. **Estudo comparativo da sobremordida e da profundidade das curvas de Spee e oclusoincisal, em jovens leucodermas brasileiras, com "oclusão normal" e com Classe II, div. 1, tratadas ortodonticamente**. Faculdade de Odontologia de Bauru. Bauru: Universidade de São Paulo, 1982. p. 123.
- PRAKASH, P.; MARGOLIS, H. I. Dento-craniofacial relations in varying degrees of overbite. **Am. J. Orthod.**, v. 38, p. 657-673, 1952.
- PROFFIT, W. R. A maloclusão e a deformidade dentofacial na sociedade contemporânea. In: KOOGAN, G. (Ed.). **Ortodontia contemporânea**. Rio de Janeiro, 1995. p. 7-8.
- PROFFIT, W. R. O tratamento de problemas não-esqueléticos em pré-adolescentes. In: KOOGAN, G. (Ed.). **Ortodontia contemporânea**. Rio de Janeiro, 1995. p. 382-383.
- SAKIMA, MT.; RAVELI, DB.; MARTINS, LP.; MENDES, AJD.; SAKIMA, PRT. Avaliação cefalométrica comparativa de dois métodos de correção da sobremordida: estudo com implantes metálicos - Parte I. **Rev. Dental Press Ortopodon. Ortop. Facial**, Maringá, v. 5, n. 4, p. 6-17, 2000.
- STARNES, L. O. The starnes bite orthotic for maintaining mixed dentition treatment improvements. **Clinical Impressions**, v. 6, p. 14, 1997.
- STRANG, R. H. W. An analysis of the overbite problem in malocclusion. **Angle Orthod.**, Appleton, v. 4, p. 65-84, 1934.



### Endereço para correspondência

Marcos Janson  
 Rua Saint Martin 22-23  
 CEP: 17012-056 - Bauru / SP  
 E-mail: jansonm@uol.com.br